



同種骨移植と米国の骨・組織バンク

Veterinary Transplant Services, INC.社の紹介

米国では患者以外の犬や猫からの骨移植が骨バンクによる移植片の販売によって可能になっている。従来の自家骨移植と同種骨移植の比較、米国で市販されている移植片と利用状況等について紹介する。

はじめに

骨移植

骨移植は獣医学領域では骨折時の欠損部位に患者自身の骨を採取して移植する、自家骨移植 (autograft) が主に用いられてきた。一方、医学領域では患者以外の他人から採取した骨を移植する、同種骨移植 (allograft) が50年以上前から行われてきた¹⁾。米国では1997年に動物専門の骨バンクから同種骨移植用の組織が市販され、獣医学領域でも実用化が実現している。

移植片による骨再生機能

移植片が移植後に骨として機能するのは骨に存在する次の性質に大きく依存している^{1,2)}。

1. 骨形成 = Osteogenesis。骨芽細胞に分化する間葉系細胞が存在し、かつ生活活性があること。
2. 骨誘導 = Osteoinduction。レシピエント (被提供者) の間葉系細胞を刺激して骨に分化させるプロセス。成長因子である骨形成タンパク (bone morphogenetic protein) が関与していて、骨折治癒の際の骨形成において必要不可欠な因子である。
3. 骨伝導 = Osteoconduction。レシピエントの組織から移植片内に血管が侵入するプロセス。

移植片の採取方法、採取部位、保存方法によって骨再生機能の優劣や組織支持力や強度などの相違点

佐々木ルリ

(元カリフォルニアアニマルホスピタル小動物外科研修医)

が生じる。

自家骨移植 Autograft

自家骨移植では骨折修復時に移植片を同時に採取するため新鮮な移植片を用いることになる。従って、骨形成、骨誘導、骨伝導の性質を全て有する。また、自分自身の組織を用いるため免疫拒絶反応を起こすこともない。しかし採取量には限界があり、採取部位への侵襲や手術時間延長による麻酔のリスク増大が問題となる場合がある³⁾。特に老齢動物では骨腫瘍等で大量の移植片が必要となるが骨形成力も低下しており、自家骨移植は困難である³⁾。

同種骨移植 Allograft

骨バンクを利用する場合は大量に移植片を準備することが可能で、形状も様々なタイプがある。採取部位への侵襲がなく、手術・麻酔時間が短縮できる。移植片は凍結、ミネラル除去 (脱灰) 等の方法で保存されることが多く、免疫拒絶反応は凍結によって低下する²⁾。骨形成機能は間葉系細胞がもはや生存していないため期待できないが、骨誘導と骨伝導は骨成長因子が残存しているため自家骨移植と変わらず維持される。移植後の経過は同種骨と自家骨ではほぼ同じで、長期的な成果も多数報告されている¹⁾。同種骨移植の問題点としては骨バンク設立と維持の経費、ドナー選択の倫理的問題、ドナーから、または移植片処理時等に生じる感染のリスクが存在することである。

Veterinary Transplant Services, INC. 社 —米国の骨・組織バンク—

移植用骨組織等を米国で市販している。米国組織バンク協会 (American Association of Tissue



Banks) で認定された専門医 (Tissue Banking Specialists) によって設立された。移植用の組織バンク (医学と獣医学領域の双方) の経験は20年以上に及ぶ。

移植片採取と処理における無菌操作

移植片の採取と処理は厳密なクリーンルーム内で行われる。クリーンルームにはHEPAフィルター (0.3 μ mの微粒子を99.97%除去することのできる、高性能フィルター) を使用し、空調は層流方式、空気清浄度はクラス100 (連邦規格、数字が小さいほど清浄度が高く、クラス1, 100, 1000, 10000等で評価される) の施設である (図-1)。

移植片採取は無菌的に行われ、採取時に培養 (好気性、嫌気性、真菌) を行う。培養とドナー検査の結果がでるまで移植片は検疫のため冷凍保存とし、検査結果で感染が疑われた場合は廃棄する。

移植片を加工処理する際にも培養を行い、場合によってはバンコマイシンやゲンタマイシンを使用する。包装時に再度培養し、培養から14日以上経過して陰性の場合に出荷する。また、包装にはドナー番号等の移植記録のラベルが貼付されており、移植後も長期間の追跡調査が可能になっている (図-3)。

ドナー検査

移植片採取時に血液検査を行う。犬ではブルセラ症、犬フィラリア症の抗原、マダニ由来の疾患のスクリーニングを実施している。猫では猫白血病と猫エイズを検査している。

厳格な無菌操作とドナー検査が行われているため、移植片に起因する感染は全く報告されていない。

ドナーの選定

犬、猫を対象とし、里親が見つからない場合や研究目的に使用された動物が最終的に安楽死となる場合にドナーとなる。安楽死によってドナーとなる際には厳しい倫理上の審査がある。

保存方法と有効期限

すべて冷凍保存されている。一般的な家庭用冷凍庫 (-20℃) で購入から6ヵ月間有効に保存できる。-40℃以下では5年間有効。

さまざまな骨移植片

汎用タイプ

次の3タイプが通常の移植片として用いられている。

- 1) 海綿骨チップ
- 2) ミネラルを除去 (脱灰) したパウダー (粉末)
- 3) 海綿骨チップとミネラル除去したパウダーの混合

1) 海綿骨チップ (図-2, 図-3)

ロンジュールで海綿骨を処理してチップ状としたもので、通常の骨折時に欠損部位に埋め込んだり、関節固定術やTPLO (脛骨高平部水平化手術) 等にも使用できる。自家骨移植片の代替品となるため手術方法も同じである。チップ状の構造が骨伝導の接触面として機能し、骨誘導の成長因子も保有する¹⁾。海綿骨チップの単独使用も可能だが、凍結した際に消失した骨形成能を補完するために自家骨移植と併用したり、骨髓やミネラル除去したパウダーと混合して使用することもできる。



図-1 クリーンルームの内部と入口



図-2 海綿骨チップ

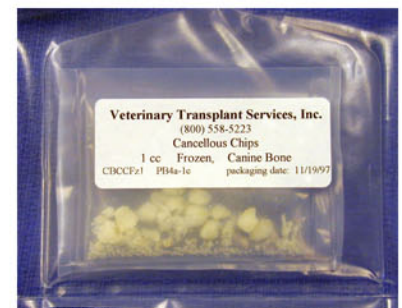

図-3 海綿骨チップのパッケージ。2重パッケージでドナー情報が追跡調査できるように移植記録が貼付してある。

2) ミネラル除去（脱灰）したパウダー（粉末）（図-4）

皮質骨のミネラルを除去してから1250 μm 以下の粉末にしたもの。ミネラル除去によって骨基質内の成長因子が露出され、間葉細胞の分化を促して骨誘導をもたらす。粉末化によって成長因子と骨折治療部位の接触面積が広がり、更に効率よい骨誘導が可能となる¹⁾。骨折、椎骨固定術、関節固定術、歯科治療で使用される。自家骨移植の代わりとして単独で使用したり、自家骨移植と併用して相乗効果を得ることもできる。

3) 海綿骨チップとミネラル除去したパウダーの混合

海綿骨チップとミネラル除去したパウダーを2対1でミックスしたもの。パウダーによって分化した骨芽細胞が骨内部に向かって移動する際の骨伝導の基盤としてチップが機能する。

特殊な移植片

海綿骨のみのブロックや筒状の移植片（図-5, 6）、海綿骨の周囲を皮質骨が覆ったブロックや楔型をしたウェッジがあり、埋め込みたい部位の形状にあわせて形を整えることができる。椎骨の固定手術において最もよく応用できる¹⁾。

皮質骨の支柱や一部分（図-7, 8）、また長骨全

体（図-9, 10）や一部の同種移植片も販売されている。皮質骨には強度があるため物理的な支持を与えることができるが、骨伝導と骨誘導は海綿骨移植よりは緩慢である¹⁾。従って、自家海綿骨移植や骨髄との併用が推奨されている。骨肉腫や重症の骨折症例で用いられる。他に腱と筋膜の移植片もある。腱移植片（図-11）は前十字靭帯の整復や、腱断裂（アキレス腱、上腕三頭筋腱など）のような症例で最も一般的に使用されている。

長骨や腱・筋膜の移植片の主なユーザーは脚を保存する手術を行う民間の整形外科専門の獣医師で、大学病院での利用は約10%である。

特殊移植片の詳細については、表-1を参照されたい。

終わりに

現状では自家骨移植が最もすぐれた骨移植方法だが、患者に与える侵襲や手術時間延長といった問題点を解決する同種骨移植が日本でも将来利用可能になり、手術方法の選択肢が増えることが望ましいだろう。

原稿作成にあたり資料と情報を提供していただいたVeterinary Transplant Service Inc.のDr. Helen Newman-GageとJesse Morgan氏に深く感謝いたします。

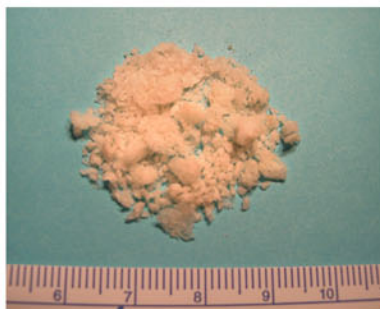

図-4 ミネラル除去したパウダー



図-5 海綿骨ブロック

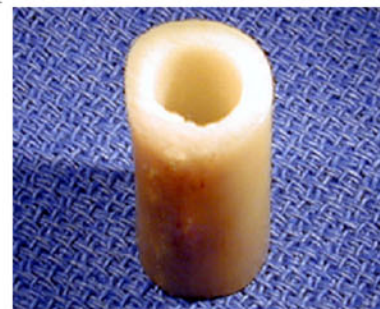

図-6 海綿骨のドウェル（筒状移植片）



図-7 皮質骨支柱

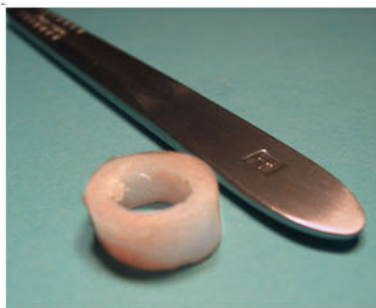

図-8 短い皮質骨分節（リング状）

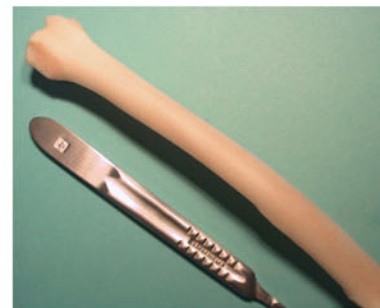

図-9 橈骨全体の移植片

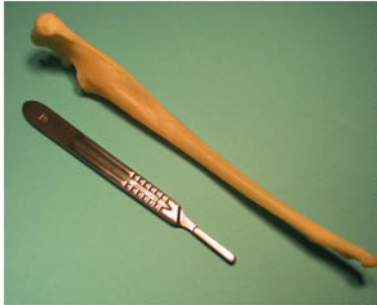

図-10 尺骨全体の移植片

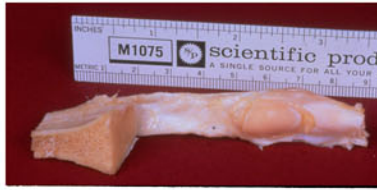


図-11 膝蓋腱の移植片

表-1 特殊移植片のリスト

<p>1) ブロックとウエッジ (楔型)</p> <p>a) 海綿骨ブロック (図-5)</p> <p>b) 皮質海綿骨ブロック (1面, または両面が皮質骨)</p> <p>c) ウエッジ (2面, または3面が皮質骨)</p> <p>d) 海綿骨のドウェル (筒状移植片) (図-6)</p> <p>2) 骨支柱, 皮質骨分節</p> <p>a) 皮質骨支柱 (図-7)</p> <p>b) 短い皮質骨分節 (リング状) (図-8)</p> <p>3) 長骨全体, または長骨の一部分</p> <p>a) 骨盤の片側</p> <p>b) 長骨全体 [橈骨 (図-9), 尺骨 (図-10), 上腕骨, 大腿骨, 脛骨]</p> <p>c) 骨幹部 [橈骨, 尺骨, 上腕骨, 大腿骨, 脛骨, 中足骨, 中手骨]</p> <p>d) 長骨近位端または遠位端 [橈骨, 尺骨, 上腕骨, 大腿骨, 脛骨]</p> <p>4) 軟部組織の移植片</p> <p>a) 筋膜</p> <p>b) 腱: 膝蓋腱 (図-11), アキレス腱, 浅肢屈筋の腱, 長第一趾屈筋 (深趾屈筋) の腱</p>

*他に移植用角膜 (新鮮と凍結) がある。

参考文献

- 1) Fitch R, Newman-Gage H, et al : Bone autografts and allografts in dogs. Compend Contin Edu Prac Vet 19 (05): 558-575 (1997)
- 2) Piermattei DL, Flo GL : Bone grafting. In Handbook of small animal orthopedics and fracture repair, 3rd ed., 147-153, WBSaunders, Co, USA, (1996)
- 3) 赤羽学・他 : 骨の組織工学. 医学のあゆみ, 196 (5) : 337-340 (2001)

図 1-4, 11はVeterinary Transplant Services Inc.のパムフレットより許可を得て掲載。図 5-10はVeterinary Transplant Services Inc.のホームページより許可を得て掲載。

同社の連絡先

Veterinary Transplant Services, Inc.
 1313 Central Avenue South, Unit E,
 Kent, Washington 98032
 Phone: 1-800-558-5223, 1-253-520-0771,
 FAX: 253-856-1830
 Homepage: <http://vtsonline.com/>
 E-mail: VTS@emeraldnet.net